

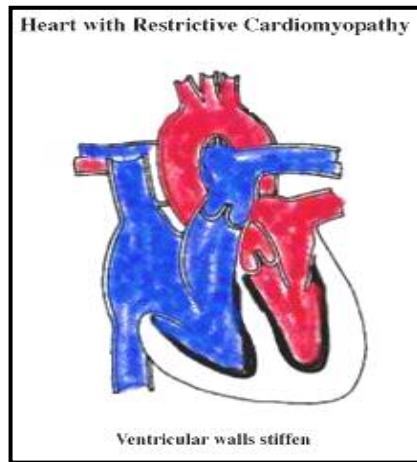
- ھەر شتېك يا ئاكارېك كە بېيىتە ھۆى لاواز(خاۋ) كىردى گىرژبۇونەھى
- دەل، تەسكى رېگى رۆيشتى خۇيىن كەمىر دەكا بۇ ۆيىنە:
- دەوا ۋەك پىرۇپىرانۆلۆل (propranolol)، ۋىراپامىل(verapamil).
 - زۆر بۇونى ناسروشتى ئاۋىلكەى لەش (ھىپىروالىمى – hypervolemia).
 - خاۋلىدانى دەل.
 - لەسەر ئەژنۇ دانىشتىن.

نېشانەكان

- نەفەس تەنگى.
- لەھۆش چوون بۇ ماۋىكى كورت(لە كاتى ۋەرزىش).
- ئېشى سىنگ (درېژ بۇون دەبېتە ھۆى كەم كىردى ئېش).
- ھەست كىردن بە لېدانى دەل.
- مردى ناكاۋا دەتوانى تەنبا نېشانەى نەخۇشى بى (ئەم حالەتە بە تايبەت لە لاۋاندا لە كاتى ۋەرزىشدا دەبىندى).

چارەسەر كىردن

- دەوا بۇ ھېئانە خاۋىبى كار ۋ پىۋىستى دەل بە ئۆكسىژن (پىرۇپىرانۆلۆل، ۋىراپامىل).
- نەشتەرگەرى دەل.



۳ – كارديۇمىۋپاتى بەرتەسك

Restrictive Cardiomyopathy

خۇيىنى ناۋ ئاتىرىوم لەكاتى خاۋبۇونەھى دەل دەرژىتە ناۋ و نىترىكولەكان. گىرژمانەھى و نىترىكول ۋەك ئاكامى رەق بۇون ۋ نەگۆرى ماسولكەى و نىترىكول دەبېتە ھۆى بەرگى لە گەيشتى خۇيىنى پىۋىست بە

دېۋەكان ۋ گەرانەھى خۇيىن بۇ ناۋ سىستېمى سۇرئانەھى خۇيىن (the circulatory system).

ھۆيەكان:

- نەخۇشى ئەندامەكانى تر سەرچاۋەى سەرەكى ئەم نەخۇشىەن ۋەك:
 - ئاميلوئيدوز (amyloidosis). يەككە لە ھۆيەكانى سەرەكى ئەم چەشەنە كارديوئوپاتيەيە كە جاروبار لە پيۋەندى لەگەل شيرپەنجەكاندا دەبىندرى (ئاميلوئيد - چەشەنە پروتئينى روون كە بەرھەمى گنخاۋى (رزىن) تانەكانى لەشە. ئاميلوئيدوز بە ماناى نىشتن و كۆبوونەۋەى ئاميلوئيد لە ئەندامەكانە، كە دەبىتە ھۆى رەق و ئەستور بوون و شىۋانى كارى سروسىتى ئەندام).
 - ھىموكروماتوز (hemochromatosis) - لەم نەخۇشىەدا ئاسن بە شىۋەيەكى ناسروسىتى و لەرادەبە دەر لە ئەندامەكاندا كۆدەبىتەۋە.
 - ساركوئيدوز (sarcoidosis). نەخۇشىەكى دريژەخايەنى سىستىمىكە كە ھۆيەكانى نەناسراۋە. لە زۆرىەى ئەندامەكانى لەش گرىى زۆر ورد بە ئەندازەى شەكر يا خىز بەرھەم دى كەپپان گرانۇلوم (granulomas) دەكوترى.
 - ھىرشى دل كە ببىتە ھۆى پىك ھاتنى جى برىن (scar).
 - كارتىكەرى ژەھراۋى ئانتراسىكلين (anthracycline) - بو دەرمانى شيرپەنجەى خوين لەم دەۋايە كەلك ۋەردەگىرى).
 - نەخۇشى شەكر.
 - ...

نیشانەكان:

- ماسىنى دەست و پى.
- ماندوۋىي و لاۋازى.
- نەفەس تەنگى لە كاتى ۋەرزىش.

- كۆبۈنە ۋەدى ناسروشتى ئاۋلە نىۋو ديوەكانى لەش(ascites).
- نارېك لېدانى دىل.
- گرفتى دىل.

چارەسەركردن

- دەرمانى ئەو نەخۇشيانەى كە سەرچاۋەى كارديۆميوپاتىن.
- بە پى نەبوونى دەرمانى تايبەتى تەنيا دەكرى نىشانەكانى نەخۇشى و دامامى دىل كۆنترۆل بكرى(بروانە بەشى دامامى دىل).
- چاندنى دىل.

ميوكاردىت - ھەوى ماسولكەى دل Myocarditis

- مەبەست لە ميوكاردىت ھەوى ماسولكەى دلە كە دەتوانى ھۆى خالەكانى خوارى بى:
- والا بوونى ديوەكانى دل و گەورە بوونى ناسروشتى دل (كاردىومگالى- cardiomegaly).
- ئازارى سيلولەكانى (cells) ماسولكەى دل.
- دامامى دل.
- پىكھاتنى دەلەمەى خوین (thrombosis) لە دىوارى ديوەكانى دل.
- جوئ بوونەوھى لەختەى خوین و وەرىكەوتنى بۆ ناو سىستىمى گەرانى خوین (ترومبوئىمبولىسم- thromboembolism) ھۆى سەكتەى دل و مېشك لەم نەخۆشانە داپە.

ھۆپەكانى ميوكاردىت جۇراؤجۇرن، وەك:

- عفونەتى وىروسى (بە تايبەت كۆكساکى وىروسى B)، باكتىريايى و ...
- يابى (تەبى) رۇماتىك.
- كارتىكەرى بەشىك لە دەواكان وەك : كۆكائىن (cocaine)، سولفونامىدەكان (sulfonamides) ئىزونىازىد (isoniazide)، تىتراسىكلىن (tetracycline)، ترى سىكلىك ئانتى دەپرەسانتەكان (tricyclic antidepressants) و ...
- تۆكسىنەكان (مادەى سەمى) وەك كاربۇن منوئوكساید، تۆكسىنى دىفتىرى، ئارسىنىك و ...
- نەخوشىەكانى سىستىمىكى لەش وەك:
- "ھەوى رەگەكانى خوین" (vasculitis).

- ساركوئيدوز (sarcoidosis) – نه خوشيه كى دريژخايه نى سيستيميكه (گشتيه) كه هويه كاني نه ناسراوه. له زوربهى ئەندامه كان گريى زور ورد به ئەندازهى شهكر يا خيز بهرهم دى كه پيان گرانولوم (granulomas دهكوتري) و ...

نیشانه كان

- ماندوويى و لاوازی.
- ئيشى ماسولكه وجومكه كان.
- ياو (ته ب).
- نارىك ليدانى دل.
- نه فهس تهنگى (به تايبهت له كاتى وهرزش).
- بى هوش بوون (دهتوانى ئاكامى نارىك ليدانى دل بى).
- ئيشى سينگ و ههروها نیشانه كاني داماوى دل.

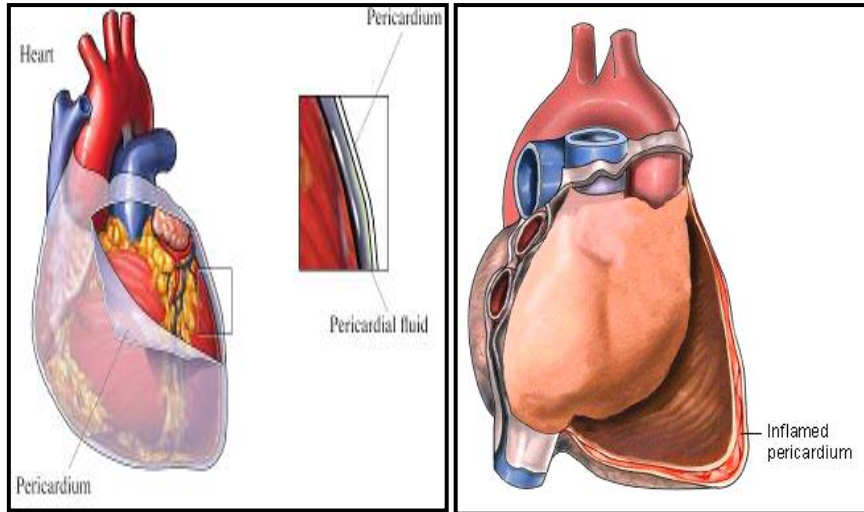
له منداندا زورتر نیشانه كاني خوارموه دهبيندرى :

- بهرز بوونى ياو.
- بى ئيشتياىى.
- شين و بۆر بوونه و هوى رنگى پيست.

چاره سهركردن

- دهرمانى ئەو هويانه كه سهرچاوهى نه خوشين.
- بهرتهسك كردنى جموجولى فيزيكى لهش (بۆ هينانه خوارى كارى دل).
- دهرمانى نارىك ليدانى دل.
- دهرمانى داماوى دل (پروانه بهشى داماوى دل).

پریکاردیت (Pericarditis)



مہبہست له پریکاردیت هوی دلپوشه (پریکاردیوم - pericardium). پریکاردیوم پهردهیهکی دوو چینه که وهک توورهکهیهک دل، گهوره دهمارهکانی "ئائورت (aorta)، خوینیهری سیپه لک (pulmonary artery) و خوینیهینهری کاوا (vena cava) دادهپوشی. نزیک به ۵۰ میلی لیتر شلهئاوی ناو دلپوش (pericardial fluid) پیشگیری له لیکشسانی دوو چینی ئەم تویره دهکا. زۆر بوونی ناسروشتی شلهئاوی ئەم توورهکهیه دهبیته هۆی فشار هاوردن به سینگ و پیشگیری له کاری دل.

ئهرکی سههرکی پریکاردیوم بریتیه له:

پیشگیری له جولانهوهی له رادهبهدهری دل له ناو قهفهسهی سینگدا. له کاتی ناکاو پرپوونی دل له خوین، بهرگری له والا بوونی له رادهبهدهری دل دهکا.

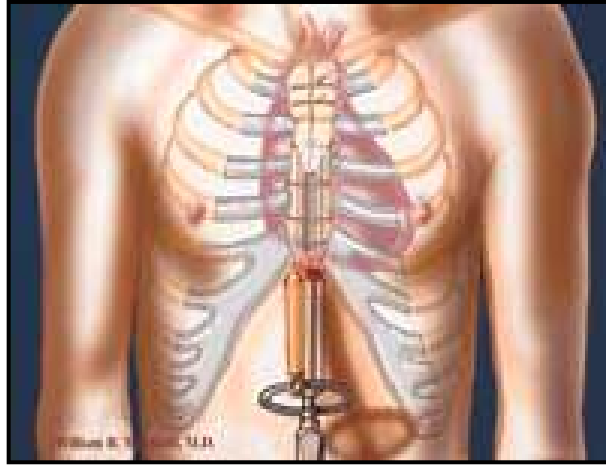
پیشگیری له خوشانی عفونهتی سیپهکان به دل دهکا.

ھۆيەكان

- عفونەتەكانى وىروسى ۋەك: ئىكۆۋىروس (echoviruses) ۋە كۆكساقى وىروس (coxsackieviruses).
- نەخۇشپەكانى سىستېمىك (گىشتى) ۋەك: نەخۇشپەكانى خۇ ئىمەنى (autoimmune disorders)، ياۋى روماتىك (rheumatic fever)، سىل (tuberculosis)، شىرپەنجە (cancer)، دامماۋى گورچىلە (kidney failure) ۋە...
- نەخۇشپەكانى دىل ۋەك: ھىرشى دىل (heart attack)، ھەۋى ماسولكەى دىل (myocarditis).
- تىشك دەرمانى (radiation therapy) سىنگ ۋە ئو دەۋايانە كە دەبنە ھۆى كزى سىستېمى بەرگرى لەش .
- تراوما بە ھۆى ئازار ۋە نەشتەرگەرى.
- ئىدىۋپاتىك (نەناسراۋ).
- پرىكاردىت زۆرتەر لە ناۋ پىاۋانى ۲۰ ھەتا ۵۰ سالە بە شوۋىن نەخۇشپەكانى عفونى سىپەكان، ۋ لە مندالانىش بە شوۋىن نەخۇشى ئادنوۋىروس (adenovirus) ۋ كۆكساقى وىروس (coxsackieVirus) دەبىندىر.

نىشانەكان

- ئىشى سىنگ ئاكامى ھەۋى بافتى پرىكارد ۋ لىكخشانى لە گەل دىلە. ئەم ئىشە لە كاتى دانىشتن ۋ چەمانەۋە بۆ پىشى كەم دەبىتەۋە، بەلام ھەناسە كىشانى قول ۋ درىژ بوون دەبىتە ھۆى بەرزبوونەۋە رادەى ئىش. ئىش بەرەۋە مل، دەفەى شان، زگ ۋ پىشت رادەكىشىر.
- ھاتنە خوارپى رادەى ناردنى خوۋىنى دىل بۆ ئەندامەكان دەبىتە ھۆى لاۋازى، ماندوىى، ھاتنە خوارپى فشارى خوۋىن ۋ خىراليدانى دىل .
- بەرز بوونى فشارى سىستېمىكى خوۋىنپىنەرەكان دەبىتە ھۆى گەۋرە بوونى جەرگ (ھىپاتومگالى) (hepatomegaly)، كۆبونەۋەى ناسروشتى ۋ لەرادە بەدەرى شلە ئاۋ لە دىۋەكانى لەش (ascites)، ماسىنى لاق، مەچەكى پى ۋ زگ .



جوئ كردنهوهى پريكارديوم له ريگاي ئيندسكوپيهوه
endoscopic pericardiectomy

ئالۆزى و مهترسى:

- نارېك ليدانى دل.
- تامپونادى دل. (Tamponade زۆر بوونى له راده به دهري شله ئاوى ناو توورهكهى پريكارد دهبيتته هۆى فشار هاوردين (compression) به دل.
- پريكاردىتى بهرتهسك Constrictive Pericarditis – ههوى توورهكهى پريكارد دهتوانى ببيتته هۆى رهق و ئهستور بوونى پريكارديوم ونووسانى به دل. ئهم حالته پيشگيرى له گيربوونهوه و خاوو بوونهوهى دل و پرېوون و ناردينى خوئين دهكا، دهتوانى هۆى داماوى دل بى.